

Roseane P. Medeiros^{1,2}, Gustavo Bunemer C. de Paula¹, Georges Antoine de P. Ishak¹, Abner N. da Silva¹, Luiz Taveira dos Santos¹
Conjunto Hospitalar do Mandaqui - CHM¹, São Paulo
Centro de Vigilância Epidemiológica “Prof. Alexandre Vranjac”-CVE/SS/ESP², São Paulo

INTRODUÇÃO

A eliminação das Hepatites Virais (HV) como problema de saúde pública até 2030, são uma das metas da Organização Mundial da Saúde (OMS) e, para tal considera o acesso ao diagnóstico e tratamento fundamentais estratégias de saúde pública, a fim de evitar a progressão da doença para cirrose hepática, carcinoma hepatocelular (HCC) e óbitos.

OBJETIVOS

Descrição de caso clínico de Hepatite B aguda, em portador de quadro neurológico convulsivo desde a infância, associado a hepatopatia crônica avançada descompensada de origem indeterminada.

MÉTODOS

As informações foram obtidas através da revisão do prontuário eletrônico, entrevista com o paciente e revisão da literatura médica.

DESCRIÇÃO DO CASO

Paciente masculino, 32 anos, natural de Aracaju (SE), com marcadores sorológicos de hepatite B reagentes (HbsAg, anti-HBc IgM, HbeAg). HBV-DNA elevado. Adentrou no PS com relato de convulsão tônica clônica, mioclônias, cefaleia, evoluindo para icterícia, náuseas e vômitos. Exame físico: Glasgow 12, desidratado, lúcido porém desorientado, hipocorado. Sinais vitais estáveis. Antecedentes: vacinação completa na infância, Leucemia Linfóide Aguda curada, cirurgia de meningioma em março/2023. Antecedentes de obesidade. Sem hábitos prejudiciais. Negava sexo desprotegido e transfusão sanguínea.

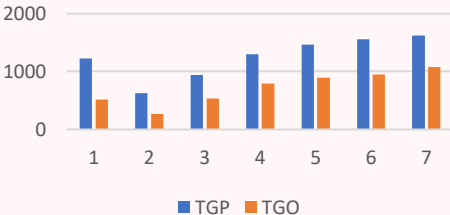


Fig 1. Evolução Temporal das Transaminases

USG Abdom Total-Doppler do S. Porta

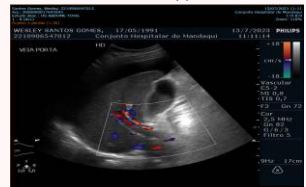

Fig 2. Fígado com dimensões reduzidas. Trombose parcial da Veia Porta com conteúdo hipocogênico no interior. Shunt artério-venoso. Ascite.

CONSIDERAÇÕES FINAIS

As iniciativas preventivas da Hepatite B concentram esforços na vacinação universal, particularmente em grupos vulneráveis. Reforçar a importância da vacinação ao nascimento, tendo por meta a redução da morbimortalidade no contexto das hepatopatias.